NATURE ET SYMPTOMATOLOGIE DE CERTAINES COMPLICATIONS ÉLOIGNÉES DES PLAIES PÉNÉTRANTES DE LA CORNÉE. L'INVASION ÉPITHÉLIALE DES PAROIS DE LA CHAMBRE ANTÉRIEURE,

par MM.

V. Morax et **Duverger**.

Les complications des plaies pénétrantes traumatiques et opératoires de la cornée ou du globe en général, peuvent se répartir en deux grandes classes : celles qui relèvent d'une infection immédiate ou tardive et celles qui paraissent indépendantes de tout processus infectieux. La complication dont nous voulons nous occuper dans ce mémoire appartient à cette dernière catégorie. Elle est essentiellement caractérisée par la pénétration de l'épithélium cornéen dans la chambre antérieure.

Jusqu'ici le diagnostic n'en a été fait que par l'examen anatomique ; les observations que nous avons relevées ne contiennent au point de vue clinique que fort peu de détails en dehors de la constatation de kystes de l'iris dont la présence est d'ailleurs inconstante.

Nous voudrions attirer l'attention sur l'intérêt clinique de ces faits et rechercher s'il n'est pas possible d'en faire le diagnostic au cours de leur évolution, car les indications thérapeutiques pourraient parfois s'en trouver modifiées.

Nous allons exposer tout d'abord deux cas observés par nous ; nous chercherons ensuite à en dégager les symptômes essentiels.

Observation I.

Plaie traumatique de la cornée. — Guérison. — Phénomènes irritatifs un an après, sans modifications apparentes.— Développement ultérieur de kystes épithéliaux de l'iris. — Luxation spontanée du cristallin avec rupture de la capsule. — Hypertonie. — Enucléation. — Invagination épithéliale.

La jeune Françoise se jette sur une paire de ciseaux en août 1905. Elle est atteinte à l'œil gauche d'une plaie pénétrante de la cornée et de l'iris, siégeant à 10 heures, au voisinage du bord cornéen et s'accompagnant de hernie de l'iris. L'iris est réséqué aussitôt par un confrère qui fait le pansement. Dès le surlendemain on prescrit un collyre à l'ésérine qui est appliqué deux fois par jour pendant 6 semaines.

Les symptômes réactionnels du début se calment rapidement et les paupières s'ouvrent largement,l'œil n'étant plus irrité.Cet état se maintient pendant un an environ et durant toute cette période, les parents ne relèvent rien de particulier. Vers le milieu de l'année 1906, l'enfant commence à se plaindre de son œil,surtout au grand soleil. L'aspect extérieur de l'œil ne paraissait pas très modifié.

Cependant dès cette époque un confrère consulté aurait prescrit de la pilocarpine,bientôt remplacée par de l'atropine qu'aurait conseillée un autre confrère. Malgré ces traitements, des symptômes irritatifs se produisent dans l'œil gauche et se rapprochent de plus en plus de manière à créer un état permanent de photophobie et de larmoiement malgré les collyres de cocaïne, de sulfate de zinc, etc., qui sont successivement appliqués. La photophobie est intense ; la petite malade tient continuellement la tête baissée, l'œil gauche fermé et le droit à peine entr'ouvert. L'examen de l'œil est rendu difficile en raison de cette photophobie,en raison aussi du caractère de l'enfant qui s'est beaucoup modifié depuis l'apparition de ces troubles oculaires. Il faut recourir à l'anesthésie chloroformique pour faire un examen un peu complet de l'œil. C'est sur ces entrefaites, en janvier 1907, que la petite malade nous est présentée.

C'est une fillette de bonne apparence générale mais qui manifeste la plus grande terreur de toute exploration médicale. L'œil gauche est maintenu fermé d'une manière continue et l'œil droit ne s'entr'ouvre que rarement et pour un instant seulement. Malgré les verres fumés la tête est fléchie en avant, et dès qu'on lui enlève les lunettes la petite malade enfouit sa tête dans les jupes de sa mère.

L'examen de l'œil gauche montre l'intégrité des paupières et de la conjonctive. Il n'existe qu'un léger degré d'hypérémie épisclérale. La cornée est brillante et a sa transparence normale sauf en un point situé à un millimètre du limbe à 10 heures. Il existe en ce point une petite opacité de teinte blanchâtre correspondant par sa partie profonde à une synéchie antérieure. La chambre antérieure

paraît peu profonde, mais ne contient aucun exsudat. La pupille est déformée et attirée en haut ; il semble que toute la partie supérieure de l'iris ait disparu, laissant la moitié inférieure tendue de 10 heures à 2 heures, c'est-à-dire du siège de la perforation cornéenne au bord opposé de la cornée.

Le cristallin existe et ne présente pas d'opacités manifestes. On éclaire le fond de l'œil, mais l'examen ophtalmoscopique n'est pas possible en raison des conditions difficiles de l'examen de la malade.

En présence de la persistance de ces phénomènes irritatifs qu'aucun collyre (myotiques, mydriatiques, analgésiants, etc.) ne calme nous nous décidons à pratiquer une iridectomie partielle dont le but sera de supprimer la traction possible de l'iris au niveau de la synéchie antérieure.

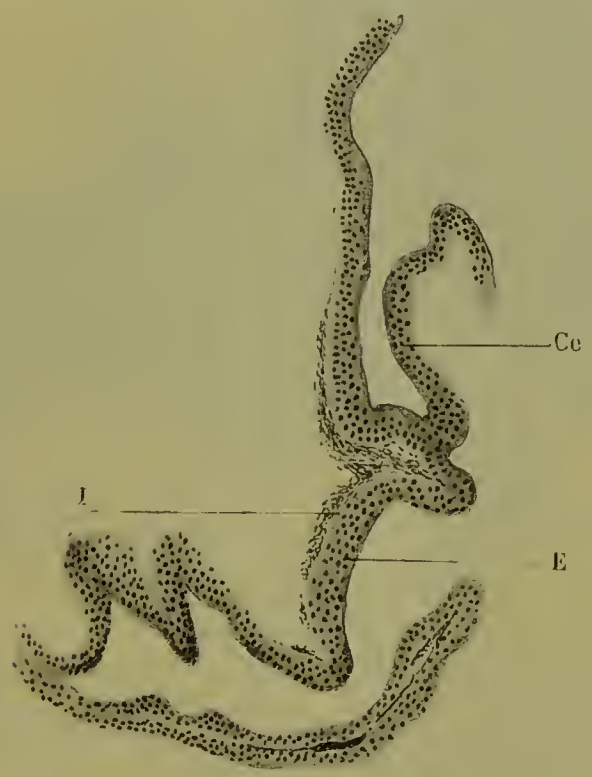

Fig. 1. — Coupe transversale d'une portion de la paroi du kyste de l'iris excisé le 18 juin. Cette coupe montre des cloisonnements se détachant à angle droit (Ce). — Grossissement : 60 diamètres.
E : face épithéliale de la paroi kystique.
I : face externe irienne de la paroi kystique.

L'opération est faite avec l'anesthésie chloroformique le 2 février 1907, avec l'assistance de M. Béal.

On excise tout le secteur de l'iris compris entre la synéchie et 8 heures.

Les suites opératoires sont des plus simples et le pansement est

supprime 4 jours après l'opération. Les symptômes irritatifs sont moins accusés, mais il est impossible, en raison de la difficulté de caractère de l'enfant, de se rendre un compte exact des troubles subjectifs.

La petite malade quitte Paris pendant quelque temps et nous ne la revoyons qu'au mois de mai 1907. Les symptômes irritatifs, après

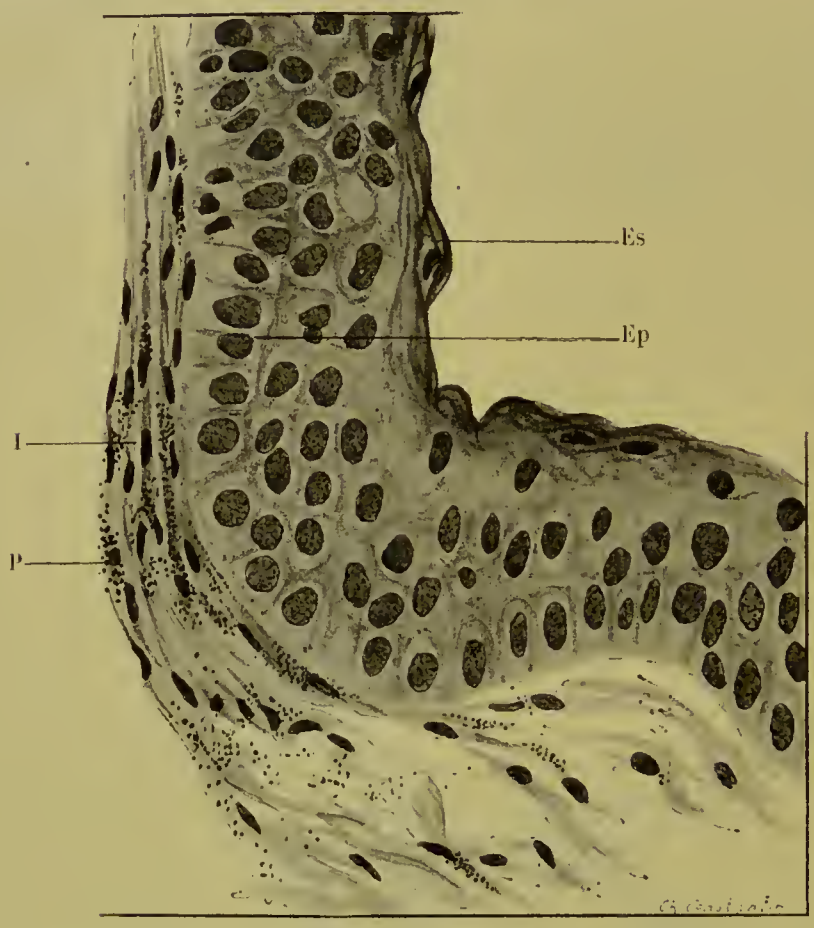

Fig. 2. — Coupe transversale de la paroi du kyste épithélial de l'iris. Détail de la figure précédente. Grossissement : 550 diamètres.
Es : cellules épithéliales superficielles de la paroi.
Ep : cellules épithéliales profondes cylindriques.
I : stroma irien formant la base du revêtement épithélial et contenant des cellules pigmentaires (P).

une accalmie relative, se sont reproduits et l'on constate maintenant dans la chambre antérieure et à travers la cornée qui conserve toute sa transparence, deux masses gris-jaunâtre qui remplissent les deux tiers supérieurs de la chambre antérieure et sont au contact l'une de l'autre. Il s'agit, à n'en pas douter, de kystes développés au devant de l'iris.

Nous proposons l'excision des kystes et réclamons l'autorisation de faire, si l'excision ne peut être complète, l'ablation du segment antérieur du globe. Le Dr Abadie consulté, conseille également l'ablation des kystes et la cautérisation au galvanocautère de la région correspondant à l'ancienne cicatrice.

L'opération est pratiquée le 18 juin 1907 avec l'assistance de MM. Chaillous et Duverger. L'ablation des kystes est facile et paraît se faire en totalité.

Les suites sont normales et cette fois encore, il semble se produire une accalmie dans les symptômes irritatifs.

Pendant toute la période des vacances et jusqu'au commencement d'octobre 1907, nous n'entendons plus parler de l'enfant. Nous la revoyons alors et nous apprenons qu'elle a été à nouveau gênée

Fig. 3. — Fragment d'iris excisé montrant le revêtement épithélial du côté opposé à celui occupé par le pigment uvéal. — Grossissement : 20 diamètres.
E : paroi épithéliale kystique.
P : pigment uvéal.
I : iris.

par les mêmes symptômes irritatifs dont l'acuité paraît même avoir un peu augmenté. Un confrère consulté a préconisé l'énucléation et a fortement insisté sur la possibilité de complications sympathiques. L'œil paraît un peu modifié : la cornée présente une surface moins brillante et elle est légèrement troublée dans sa transparence surtout dans sa moitié supérieure ; la tension est nettement élevée et l'injection périkératique manifeste.

L'énucléation est faite le 18 octobre 1908 avec l'assistance de MM. Chaillous et Duverger et avec anesthésie chloroformique. Suites normales. La prothèse est bien supportée et donne un bon résultat. Notons aussi que l'enfant est transformée depuis l'énucléation et la disparition complète des symptômes irritatifs. Elle a repris sa gaieté et sa bonne humeur. L'œil droit s'ouvre largement et son acuité est absolument normale.

Examen histologique. — Nos recherches ont porté d'une part sur la paroi du kyste prélevé lors de l'opération du 18 juin, et d'autre part sur le globe oculaire dans sa totalité.

La paroi kystique est constituée par un épithélium épais reposant sur une mince membrane basale. L'épithélium est tout à fait sem-

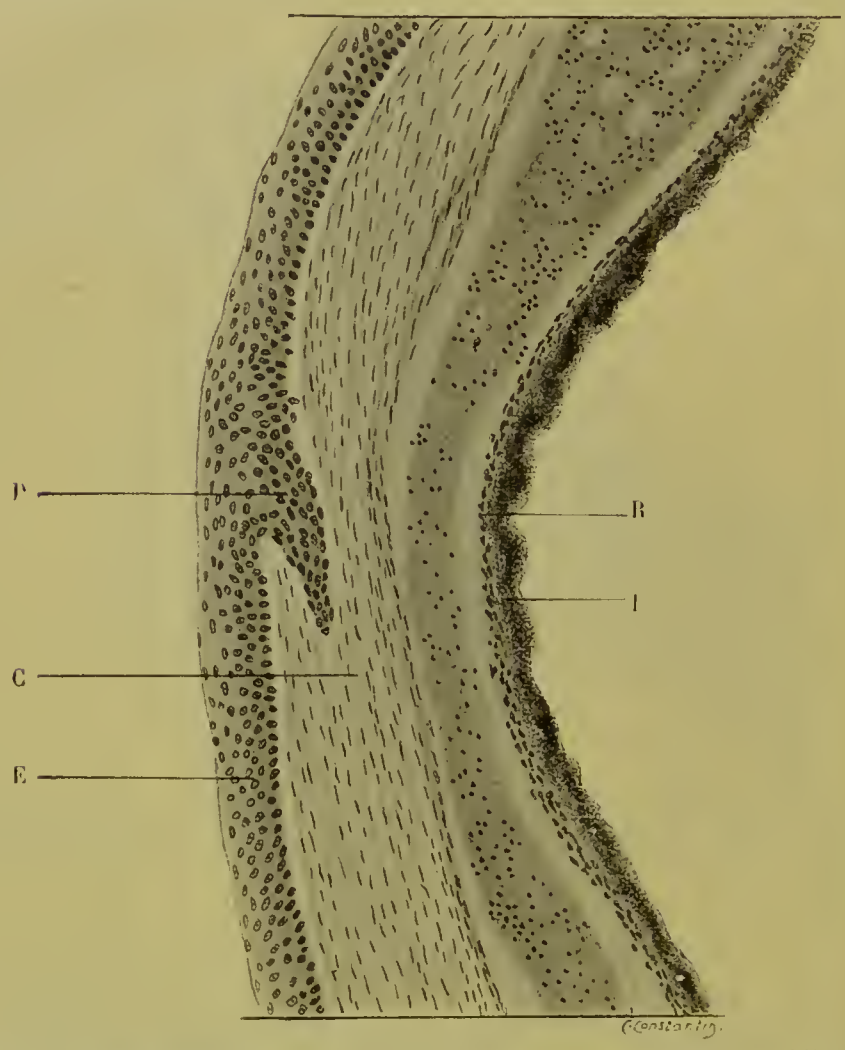

Fig. 4. — Coupe antéro-postérieure de la cornée au voisinage immédiat du point de pénétration épithéliale montrant une pointe de l'épithélium cornéen : P. — Grossissement : 150 diamètres.
C : cornée.
E : épithélium antérieur.
R : revêtement épithélial irien.
I : iris.

blable à celui qui tapisse la face antérieure de la cornée : comme lui il est stratifié, comme chez lui on trouve des cellules superficielles aplaties, des cellules moyennes polyédriques et enfin une rangée de cellules profondes cylindriques.

La membrane basale est représentée par du tissu irien contenant des cellules pigmentées et des grains de pigment libres.

Quant au globe oculaire, il a été coupé en série et toutes les cinq coupes nous avons coloré et monté une coupe. Nous avons pu ainsi retrouver la région de l'ancienne cicatrice dont l'étude histologique est particulièrement importante.

Mais avant d'entrer dans la description des détails nous tenons à

Fig. 5. — Cicatrice de la cornée avec le point d'invagination épithéliale.
C. C : cornée.
E : épithélium de la face antérieure de la cornée.
R. R : recouvrement de la face postérieure de la cornée par l'épithélium invaginé.
I : iris accolé à la cornée (synéchie antérieure au niveau de la cicatrice).
Ei : zone d'invagination épithéliale.

insister sur la topographie générale des lésions qui sont exactement limitées à la chambre antérieure et ne s'étendent pas en arrière de l'iris.

Quelleque soit la coupe examinée au microscope on peut immédiatement constater que la région ciliaire et toute la partie postérieure

du globe sont normales. Aucun exsudat dans le vitré, aucune infiltration dans l'épaisseur de la choroïde ni de la rétine dont les différentes couches n'ont subi aucune modification dans leur disposition habituelle. Les parois vasculaires ne sont pas épaissies ; nulle part on ne trouve trace d'hémorragie, si minime soit-elle.

La papille présente une dépression centrale légère, mais cette excavation n'offre aucun caractère qui permette de lui attribuer une origine pathologique. La lame criblée n'est pas refoulée ; les vaisseaux sont normaux au point de vue de leur disposition et de la structure de leur paroi.

Revenons au segment antérieur. Dans les coupes qui passent près de la cicatrice cornéenne on voit apparaître une infiltration leucocytaire d'abord discrète puis beaucoup plus abondante dans son voisinage immédiat. Elle siège dans toute l'épaisseur de la cornée aussi bien entre les lames superficielles que dans la région moyenne et les plans profonds, dissociant le tissu propre de la cor-

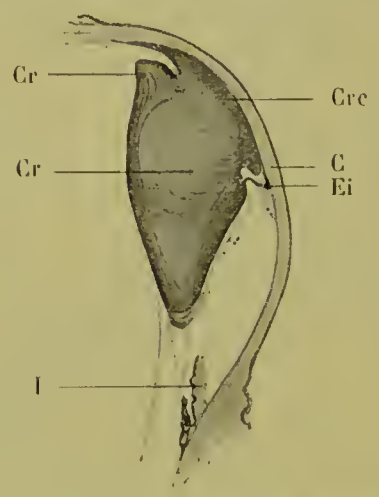

Fig. 6. — Coupe antéro-postérieure et verticale du segment antérieur du globe montrant la déhiscence du cristallin et son contact avec la face postérieure de la cornée. — Grossissement : 3 diamètres.
Cr : cristallin.
Crc : déhiscence et dégénérescence des fibres cristalliniennes au niveau de la rupture capsulaire.
C : cornée.
Ei : réflexion de l'épithélium invaginé.
I : iris.

née. En certains points les lames ont disparu, remplacées par un tissu cicatriciel dont les fibres sont disposées sans ordre et dans tous les sens.

A ce niveau, la membrane de Bowman a disparu ainsi que celle de Descemet ; l'épithélium antérieur est irrégulier, mince ou épais suivant les points ; les cellules qui le composent sont moins bien colorées que dans les régions voisines. Sur une coupe (fig. 4) nous voyons ses cellules profondes s'enfoncer obliquement en coin entre les lames cornéennes.

Au niveau de la cicatrice, la cornée considérablement amincie s'est laissé distendre par la pression intra-oculaire (fig. 5) et au sommet de la saillie, le tissu cicatriciel manque brusquement, ménageant un ou plutôt deux orifices très étroits. *Par cette ouverture, on voit très nettement les cellules profondes de l'épithélium antérieur de la cornée pénétrer dans l'intérieur de la chambre antérieure.*

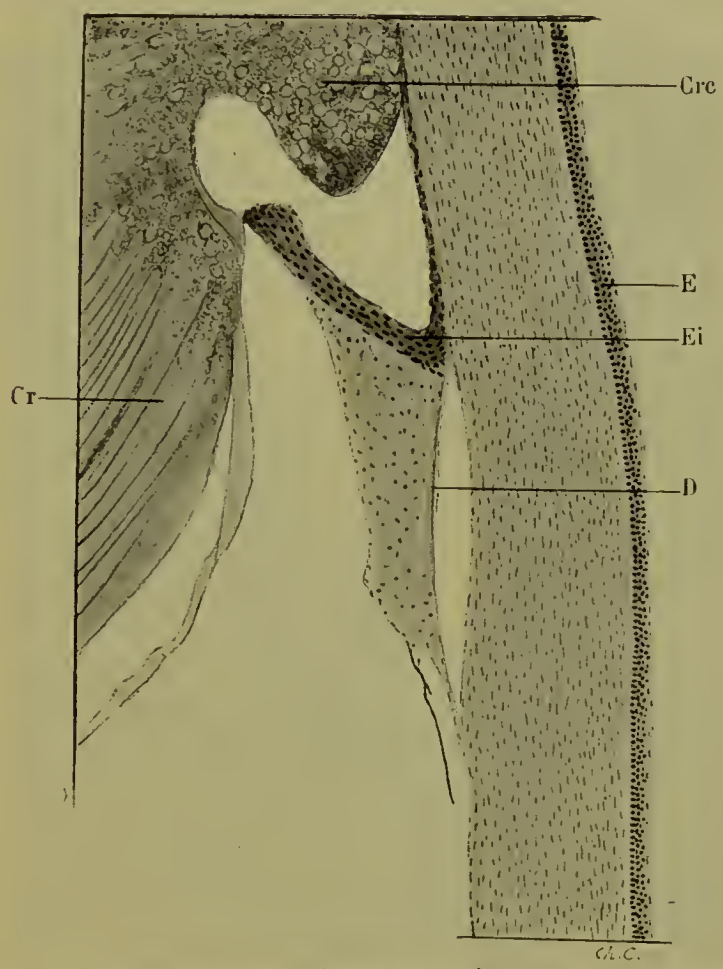

Fig. 7. — Coupe antéro-postérieure au voisinage du point de contact du cristallin avec la cornée. — Grossissement : 50 diamètres.

Cr : cristallin.

Crc : déhiscence et dégénérescence des fibres cristalliniennes au niveau de la rupture capsulaire.

E : épithélium antérieur de la cornée.

Ei : réflexion de l'épithélium invaginé sur une bride fibreuse ayant décollé la membrane de Descemet en D.

Les cellules épithéliales sont disposées en deux groupes qui se rétrécissent, s'étirent pour passer dans l'orifice cornéen, puis aussitôt après s'élargissent de nouveau et s'insinuent entre la cornée et l'iris qui est appliqué contre sa face postérieure. L'examen de la coupe avec l'objectif à immersion 1/12 permet de s'assurer d'une

façon indubitable de l'identité des cellules de l'épithélium antérieur de la cornée avec celles qui tapissent sa face postérieure. D'ailleurs leur continuité en deux points à travers la cicatrice cornéenne ne permet de conserver aucun doute à ce sujet.

Les coupes passant par la cicatrice cornéenne ne permettent pas de savoir ce que ces cellules deviennent dans la chambre antérieure ni de décrire les désordres qu'elles ont entraînés, car la plaie péné-

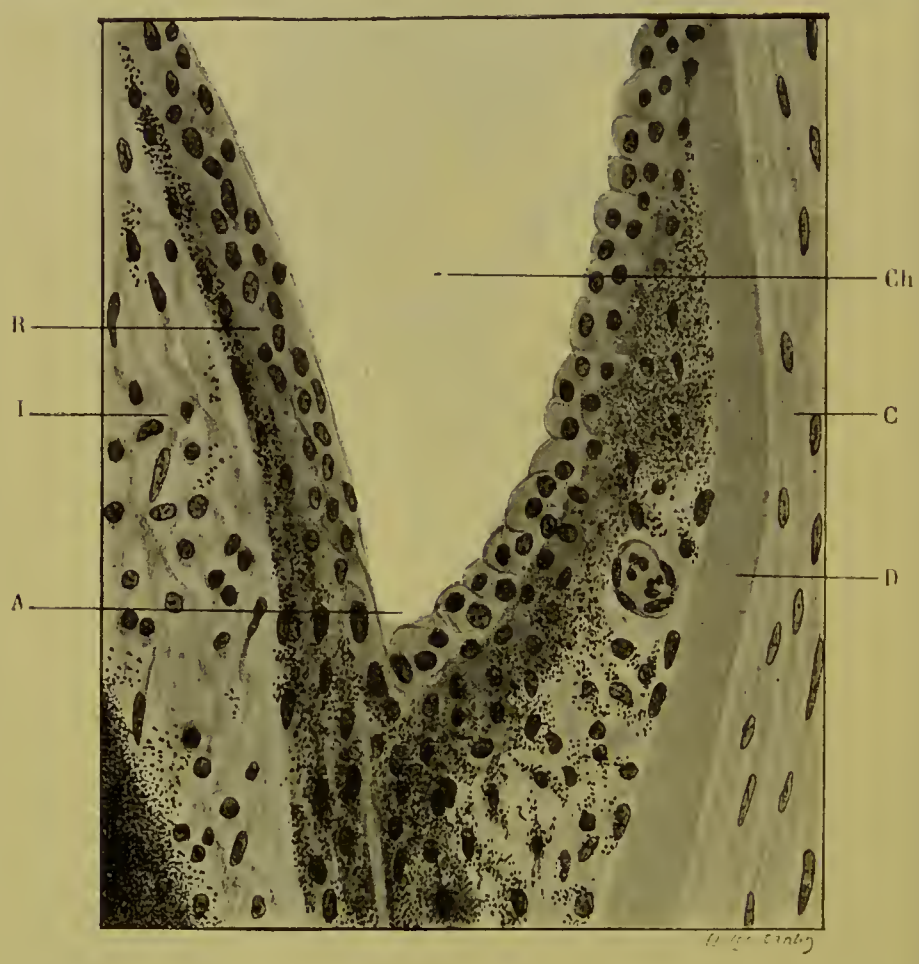

Fig. 8.

A : Angle irido-cornéen. Réflexion du recouvrement épithélial de la membrane de Descemet sur la face antérieure de l'iris.
Ch : chambre antérieure.
C : cornée.
D : membrane de Descemet.
I : iris.
R : revêtement épithélial irien.

trante avait un siège très proche du limbe. Pour se faire une idée exacte de l'aspect des lésions il faut prendre une coupe de la région moyenne passant par la papille, la pupille et le cristallin. Ce der-

nier attire de suite l'attention, car il est déplacé, luxé en avant et en haut, accolé à la face postérieure de la cornée de telle sorte qu'il occupe la moitié supérieure de la chambre antérieure (fig. 6). La partie supérieure de l'iris semble avoir disparu tandis que la portion inférieure occupe sa position habituelle et s'avance vers le

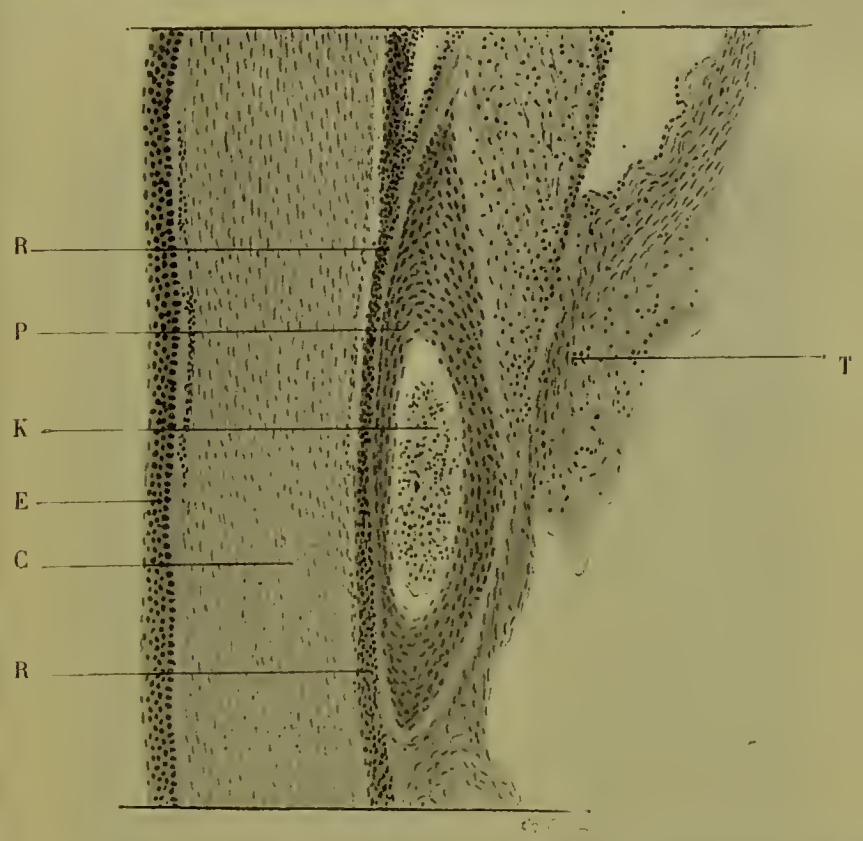

Fig. 9. — Petite formation kystique épithéliale dans la chambre antérieure au voisinage de la cicatrice de la plaie pénétrante. — Grossissement : 80 diamètres.
E : épithélium antérieur de la cornée.
C : cornée.
K : cavité du kyste contenant des cellules desquamées et des leucocytes.
P : paroi épithéliale du kyste.
R : revêtement épithélial de la membrane de Descemet.
T : tractus fibro-conjonctif réunissant la cornée à la capsule cristallinienne.

bord inférieur du cristallin qu'elle n'atteint pas, de sorte qu'il existe entre les deux un détroit par lequel la chambre antérieure communique avec le corps vitré.

Un examen attentif avec un moyen grossissement permet de voir que le cristallin n'est pas venu seulement s'appliquer contre la cornée, mais que la cristalloïde antérieure est rompue à sa partie moyenne si bien que les fibres cristalliniennes herniées ont formé un véritable champignon. En outre et surtout il faut remarquer une bande épithéliale de l'épaisseur de l'épithélium cornéen qui est

tendue entre la cristalloïde rompue et la membrane de Descemet de telle sorte qu'on ne peut se défendre de lui attribuer un rôle dans le déplacement de la lentille. On est d'autant plus porté à le faire que par son autre extrémité (fig. 7) elle a décollé légèrement la membrane de Descemet comme si elle avait exercé une traction sur cette membrane.

Au moment où elle aborde la cornée, la bande épithéliale ne se contente pas de s'y insérer ; elle se coude à angle droit pour s'insi-

Fig. 10. — Détail de la cavité du petit kyste épithélial.
Grossissement : 550 diamètres.
Lp : leucocyte polynucléaire.
Ed : cellules épithéliales desquamées.
P : parois épithéliales du kyste.

nuer au devant des masses cristalliniennes où on la perd. Dans la partie inférieure libre de la chambre antérieure, on ne retrouve pas de cellules épithéliales, mais l'angle irido-cornéen est obstrué par une infiltration de cellules et des amas de pigment ; en outre, il est impossible de retrouver le canal de Schlemm. Sur d'autres coupes il est possible de voir l'épithélium tapisser la face postérieure de la cornée qui n'est pas en contact avec le cristallin et atteindre l'angle irido-cornéen (fig. 8).

Signalons pour finir une coupe qui nous a paru particulièrement

intéressante. Elle traverse une petite cavité kystique comprimée dans un tractus fibro-conjonctif s'étendant de la capsule cristallinienne à la cornée, dont la cavité est presque remplie par un contenu cellulaire (fig. 9). Tandis que les cellules pariétales sont allongées et aplaties, les cellules de la cavité sont globuleuses et quelques-unes particulièrement volumineuses rappellent les figures publiées par Meller et où cet auteur a cru reconnaître des coccidies. La plupart de ces cellules nous semblent des cellules épithéliales desquamées et en dégénérescence globuleuse. On distingue entre elles un certain nombre de leucocytes polynucléaires (fig. 10).

En résumé, l'épithélium cornéen antérieur pénétrant par une plaie de la cornée a formé des kystes de la chambre antérieure, il a tapissé la plus grande étendue de ses parois, et a déterminé une luxation du cristallin, le tout aboutissant en définitive à la suppression complète des voies de filtration de l'humeur aqueuse.

Observation II. — *Plaie opératoire de la cornée suivies plusieurs années après du développement d'un kyste précornéen. — Invasion épithéliale de la chambre antérieure. — Prolongement en bissac du kyste épithélial sous la conjonctive.*

Mme Bed... Jeanne, 27 ans, se présente le 12 septembre 1900 à la consultation du service de Lariboisière (Dr Delens suppléé par le Dr Morax). La malade vient demander conseil pour une saillie exagérée du globe oculaire gauche qui pourrait être prise à première vue pour un staphylome opaque de la cornée. Cette saillie provoque une gêne légère par suite de son volume. Elle constitue en outre une difformité très apparente et gênante. L'aspect du kyste est assez bien reproduit dans la photographie que nous prîmes le jour même. En écartant les paupières de l'œil gauche, on constate tout d'abord qu'il ne s'agit pas d'un staphylome cornéen, mais d'une production kystique volumineuse en forme de croissant et entourant le globe oculaire sur ses faces supérieure, inférieure et externe. La cornée elle-même existe et le bord concave du kyste n'empiète que sur une étendue de 2 à 3 millimètres de la surface cornéenne transparente. Cette transparence permet de reconnaître l'iris qui paraît accolé à la face postérieure de la cornée. La paroi antérieure du kyste, régulièrement recourbée, lisse, a une coloration blanchâtre, albuginée. Elle est transparente à moitié et sillonnée de quelques pinceaux vasculaires. Le bord convexe du kyste situé du côté temporal paraît s'étendre assez fortement en arrière et l'on n'arrive pas à le délimiter exactement malgré la déviation du globe en strabisme convergent très accusé.

La malade nous raconte qu'elle présentait depuis la naissance une cataracte congénitale de l'œil gauche. On avait conseillé l'opération de la cataracte et la malade en 1891 était entrée à l'Hôtel-Dieu pour la subir. L'opération avait été faite par Panas. Elle dit

avoir bougé au cours de l'intervention, ce qui aurait empêché l'achèvement de l'intervention. Celle-ci aurait été recommencée le lendemain sous l'anesthésie chloroformique. A la suite de l'opération, il ne semble pas y avoir eu de symptômes infectieux ; néanmoins le résultat fonctionnel fut nul.

De 1891 à 1898, la malade ne semble pas avoir été gênée par son œil gauche.

En décembre et janvier 1898, elle présente des symptômes d'irritation oculaire assez gênants. L'œil était gêné ; il y avait des douleurs péri-orbitaires. Ces symptômes durèrent 2 mois, puis dispa-

Fig. 11. — Obs. II. Mme B... Avant l'ablation du segment antérieur. On voit le kyste faire saillie au devant du globe.

rurent complètement. Un an après, en octobre 1899, elle remarque pour la première fois au-dessus de la cornée, un point blanc gros comme la tête d'une épingle, siégeant au-dessus de l'ancienne cicatrice opératoire. Ce point grossit rapidement et atteignit dans l'espace de 2 mois le volume actuel. Depuis lors, l'œil gauche a passé par des périodes d'irritation ou de calme. Il se produit par instants des douleurs péri-oculaires.

Le 11 septembre 1900, on fait avec une seringue de Pravaz une ponction aseptique du kyste et l'on retire 2 centimètres cubes environ d'un liquide transparent ne contenant pas ou presque pas d'éléments cellulaires et se troublant à peine par le chauffage après addition d'une goutte d'acide acétique. Après la ponction, la paroi du kyste se flétrit, mais dès le lendemain, le kyste s'est reformé comme avant la ponction. Notons encore que (avant toute intervention) la

pression sur le kyste était assez douloureuse et que la tension oculaire était un peu inférieure à celle du côté opposé. L'acuité de l'œil droit était absolument normale. Bien que peu fixé sur la nature de ce kyste, nous proposons à la malade, en raison de l'effacement de la chambre antérieure, une ablation du segment antérieur. L'opération est pratiquée le 12 septembre 1900 sous l'anesthésie chloroformique. On dissèque la conjonctive assez loin de la cornée et on ponctionne la région ciliaire à la limite du muscle ciliaire ainsi que le démontrent les préparations anatomiques. On enlève

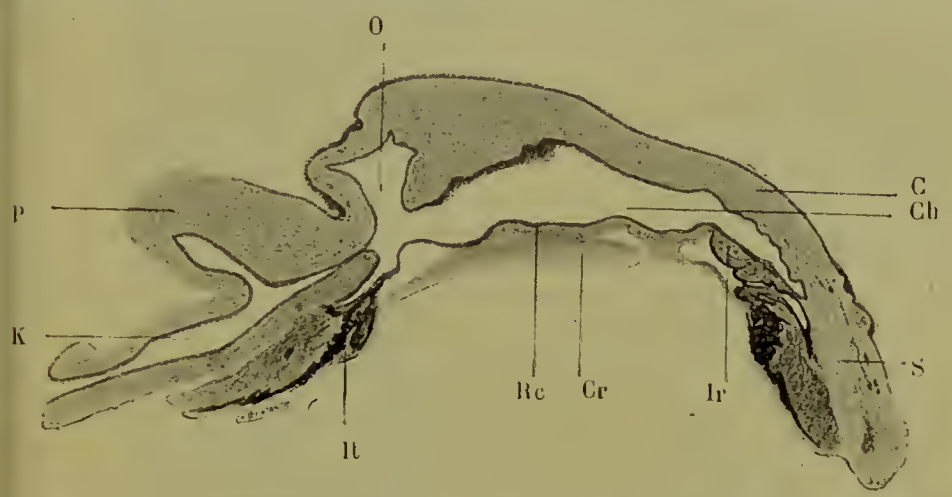

Fig. 12. — Coupe antéro-postérieure du segment antérieur montrant la communication du kyste de la chambre antérieure avec le kyste sous-conjonctival. La chambre antérieure et le kyste sont tapissés par un épithélium pavimenteux stratifié. — Grossissement : 7 diamètres.
C : cornée.
P : paroi antérieure du kyste extrabulbaire.
Ch : chambre antérieure.
K : cavité du kyste extrabulbaire.
S : sclérotique.
Ir : iris et corps ciliaire du côté nasal.
It : iris et corps ciliaire du côté temporal.
Rc : revêtement épithélial de la capsule cristallinienne.
Cr : masses cristalliniennes formant une cataracte secondaire.
O : orifice de communication entre la chambre antérieure et le kyste extra-bulbaire.

facilement ainsi le kyste dans sa totalité et le segment antérieur du globe. Les lèvres sclérales sont réunies par quelques points de catgut et la conjonctive par des fils de soie. Les suites opératoires sont des plus simples et l'on obtient un excellent moignon permettant une prothèse très mobile. Nous avons revu la malade en 1908 et nous avons pu constater la persistance de cet excellent résultat.

Examen anatomique. — Le segment antérieur a été fixé dans le formol à 10 0/0 et inclus dans la celloïdine. Il contient en entier le segment antérieur du globe.

Il est aisé de voir sur la coupe prise comme type de notre des-

cription que la section passe exactement en arrière des procès ciliaires. Cette coupe a été faite horizontalement par la partie moyenne de la cornée, elle passe à peu près par le centre de la pupille, nous mettant sous les yeux la chambre antérieure dans sa partie la plus profonde.

Examinons successivement chacune des parties qui la composent :

La cornée est considérablement modifiée dans sa forme et dans sa structure : son épaisseur est très irrégulière ; doublée ou triplée en certains points, elle est réduite en d'autres à la moitié de ce qu'elle devrait être normalement. Ces irrégularités se sont produites aux dépens de sa face postérieure, car sa face antérieure est à peu près régulière. Le tissu propre de la cornée est uniformément infiltré de cellules qui ont dissocié les lames en leur donnant les orientations les plus diverses. La membrane de Bowman est conservée presque en entier ; elle manque seulement en des points très limités du côté de l'extrémité nasale de la coupe. L'épithélium antérieur existe, mais très irrégulier et dépourvu presque partout de ses couches superficielles.

Quant à la membrane de Descemet elle a complètement disparu, remplacée par une couche irrégulière de pigment, tapissée elle-même par une couche continue d'épithélium pavimenteux.

Si nous suivons la cornée du côté nasal, nous reconnaissons facilement qu'elle se continue normalement avec la sclérotique au niveau de l'angle irido-cornéen. La sclérotique est représentée par un segment assez court de 2 à 3 millimètres ; son épaisseur est normale, mais elle est infiltrée de leucocytes.

Le corps ciliaire est infiltré ; l'iris, facile à reconnaître, est épaissi, infiltré de cellules et de grains de pigment ; il contient des vaisseaux nombreux et extrêmement dilatés ; il adhère près de sa racine sur une étendue de 1 à 2 millimètres, à la face postérieure de la cornée ; en outre il est tapissé en avant par un épithélium stratifié qui se continue au niveau de l'angle irido-cornéen avec celui que nous avons rencontré derrière la cornée, de telle sorte que les espaces filtrants de l'angle sont complètement oblitérés.

Si maintenant nous nous reportons vers l'autre extrémité de la chambre antérieure, nous voyons que sa disposition est très profondément modifiée.

Nous retrouvons le segment scléral reconnaissable au corps ciliaire qui adhère à sa face profonde et au moignon d'iris qui s'en détache sous forme d'une bande de pigment ; mais si nous le suivons en avant il s'interrompt brusquement à 1 millimètre environ en avant de la racine de l'iris. Il limite un orifice assez large dont l'autre bord est constitué par l'extrémité temporale de la cornée qui se continue sans ligne de démarcation bien nette avec une sorte de membrane fibreuse qui représente la paroi du kyste. Il existe donc un orifice large, siégeant à 1 millimètre en avant de l'angle irido-

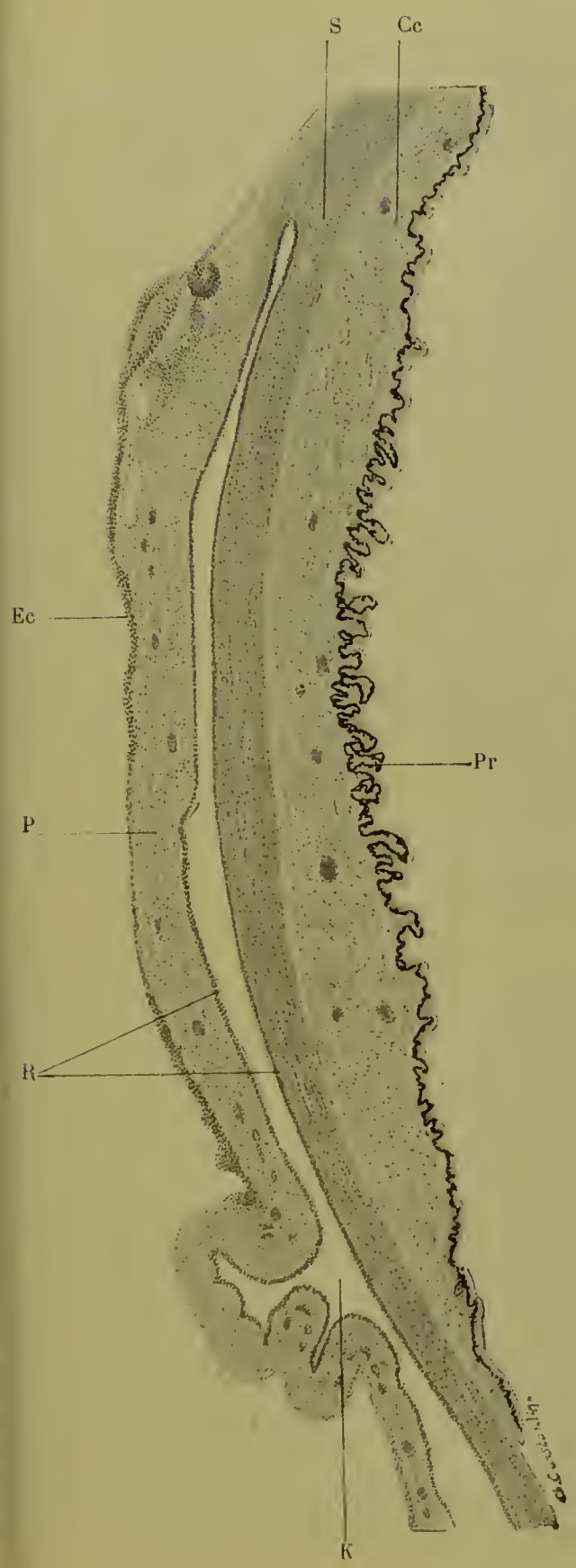

Fig. 13. — Coupe antéro-postérieure du segment antérieur du globe dans la partie supérieure, au niveau de la région ciliaire. La coupe montre les rapports du kyste extra-bulbaire avec la sclérotique et la conjonctive.
Grossissement : 15 diamètres.
Pr : procès ciliaires.
Cc : corps ciliaire.
S : sclérotique.
P : paroi antérieure du kyste.
R : revêtement épithélial du kyste.
K : cavité du kyste.

cornéen, faisant communiquer librement la chambre antérieure avec la cavité kystique située en dehors du globe.

Une autre particularité fort curieuse de cette préparation est constituée par la présence dans la chambre antérieure d'un épithélium stratifié que nous avons déjà rencontré à la face postérieure de la cornée et sur la face antérieure de l'iris. Cet épithélium est en tous points semblable à l'épithélium antérieur de la cornée, constitué comme lui par plusieurs rangs de cellules polyédriques, dont les rangées superficielles s'aplatissent pour prendre un aspect pavimenteux. Son épaisseur est variable suivant les points ; par endroits elle devient considérable ; il est possible de compter 15 à 20 couches superposées. Il tapisse toute la chambre antérieure sans solution de continuité. Nous l'avons vu derrière la cornée, devant l'iris et au niveau de l'angle irido-cornéen interne ; si nous le suivons vers le côté temporal de la coupe nous constatons qu'arrivé au bord pupillaire de l'iris il continue sa route dans le champ pupillaire tapissant les masses cristalliniennes qui l'encombrent, il gagne la face antérieure de l'iris, et s'en va obturer l'angle irido-cornéen externe.

Il se réfléchit sur la face interne de la sclérotique ; 1 millimètre plus loin il contourne son extrémité antérieure pour sortir par l'orifice décrit plus haut. La partie de l'épithélium qui a tapissé la cornée sort par le même orifice pour se continuer sans interruption dans la cavité kystique.

En résumé, la chambre antérieure est transformée en un véritable kyste épithélial séparé complètement des autres régions du globe, mais communiquant largement avec le kyste pré-cornéen.

Etiologie.

La pénétration épithéliale ne s'observe qu'après les plaies pénétrantes de la cornée. Meller cite bien un cas où cette complication aurait succédé à la perforation d'un ulcère cornéen, mais cet œil avait subi ultérieurement une iridectomie. Toutes les autres observations publiées concernent comme les nôtres des plaies accidentelles ou opératoires. Les plaies accidentelles paraissent les plus nombreuses : ce sont surtout des pénétrations de pointes de ciseaux, de fourchettes ou autres instruments piquants. Remarquons de suite que presque toujours il s'agit d'enfants au-dessous de dix ans et l'on serait tenté d'attribuer au jeune âge le pouvoir particulier de pénétration de l'épithélium cornéen si l'on n'avait comme contrepartie des faits qui intéressent surtout les vieillards. Ce sont les cas où la pénétration épithéliale succède à une plaie opératoire, le plus souvent l'extraction de cataracte. Dans notre

seconde observation la complication est survenue chez une jeune fille opérée de cataracte à l'âge de 16 ans.

Symptômes.

Avant d'aborder l'étude de l'affection elle-même, on peut se demander si l'aspect de la plaie, sa situation, son évolution immédiate permettent de prévoir la prolifération épithéliale. On ne connaît rien de précis à cet égard ; il semble cependant que la situation périphérique de la plaie, l'absence de parallélisme de ses bords, le retard de la cicatrisation résultant d'un pincement irien ou capsulaire sont autant de conditions qui la favorisent. Dans nos deux observations, ces conditions étaient remplies ; il s'agissait de plaie périphérique et l'examen anatomique nous a montré la réalité d'un pincement irien. Néanmoins la guérison des accidents initiaux, en particulier dans le cas de plaie pénétrante, s'est faite assez rapidement à l'abri de toute infection apparente. Une période de calme succède à l'irritation traumatique. Elle est toujours très prolongée et nous la voyons osciller entre 10 mois (obs. I) et 10 ans (cas de Stœlting). Après cette période apparaissent les premiers symptômes de la complication. Ce sont quelquefois des modifications anatomiques de la chambre antérieure : production de kystes de l'iris ; parfois des symptômes réactionnels. Nous avons été témoins de ces derniers chez notre première malade.

Lors des premiers examens cliniques de notre malade ce qui dominait, c'étaient les symptômes dits d'*irritation oculaire* : photophobie intense avec larmoiement et blépharospasme du côté de l'œil malade, phénomènes douloureux périoculaires modérés. Ces symptômes, ainsi que nous l'avons dit dans l'observation, s'étaient développés un an après le traumatisme et après une longue période de calme paraissant indiquer une cicatrisation parfaite. Quant aux lésions du segment antérieur, elles ne se signalaient par rien de particulier, en dehors des cicatrices du traumatisme et de l'acte opératoire qui avait suivi celui-ci. La surface cornéenne était continue, il n'y avait ni ulcération, ni trouble que l'on pût rattacher à l'hypertonie. En raison du spasme orbiculaire, la recherche du tonus était tout à fait impossible. Il en était de même de l'état de la sensibilité cornéenne, puisque l'examen de l'œil malade nécessi-

tait chaque fois l'anesthésie chloroformique. La face postérieure de la cornée était intacte en dehors du point correspondant à la plaie ancienne et à la synéchie antérieure. Il n'y avait aucune trace d'exsudation au niveau de la membrane de Descemet, de l'iris ou de la région ciliaire. Un examen à la loupe cornéenne de Czapski nous eût peut-être éclairés, mais il était impossible de le faire accepter à l'état de veille.

La cause et la nature de cette irritation oculaire paraissaient obscures. Nous savons que ces symptômes peuvent s'observer :

a) Lorsqu'il y a ulcération de la cornée. L'examen attentif ne nous montrait aucune solution de continuité épithéliale au niveau de la cicatrice ou dans son voisinage.

b) En cas d'infection subaiguë irido-ciliaire ; rien dans les symptômes relevés n'évoquait l'idée d'une réaction infectieuse. Il n'existait pas de précipités à la face postérieure de la cornée et le tissu irien paraissait normal.

c) L'hypertonie oculaire est encore une des causes possibles de ces symptômes irritatifs.

S'agissait-il déjà de symptômes hypertoniques ? Nous n'avons pas de motifs précis d'infirmer cette hypothèse en raison des difficultés particulières d'examen de notre petite malade, mais nous serions plutôt tentés de chercher une autre explication de ces symptômes. En effet lorsque l'hypertonie est douloureuse, il est rare que l'œdème cornéen ne se produise pas et qu'on ne constate cet aspect particulier de la cornée ou de l'épithélium qui nous force à explorer la tension. Ces symptômes se sont développés par contre plus tard alors que très nettement la tension oculaire était manifestement augmentée.

Nous admettrons donc que l'irritation oculaire du début était indépendante de la tension oculaire. Faisons remarquer de suite que, dans un certain nombre des cas publiés où l'examen anatomique a montré l'existence d'une pénétration épithéliale intraoculaire, l'hypotonie a été expressément notée alors qu'il existait des phénomènes manifestes d'irritation oculaire. Il en était ainsi dans les deux observations de Stœlting. Comment pouvons-nous expliquer cette sensibilité spéciale des terminaisons de la Ve paire ? Nous avons pensé que la traction exercée sur l'iris par suite du siège élevé et excentri-

que de la synéchie antérieure pouvait expliquer l'irritation oculaire. L'inexactitude de notre hypothèse nous fut démontrée par le résultat même de l'excision irienne. Malgré l'élargissement du colobome et l'ablation partielle tout au moins de la synéchie antérieure, les symptômes irritatifs se reproduisirent assez rapidement et sans atténuation. Ne voyons-nous pas d'ailleurs des tractions plus marquées de l'iris dans les synéchies antérieures consécutives aux plaies pénétrantes n'être suivies d'aucune irritation oculaire. Il faut donc l'intervention d'un autre processus.

Reste une dernière hypothèse qui consisterait à attribuer ces phénomènes irritatifs à la végétation épithéliale intraoculaire. N'oublions pas qu'il s'agit là d'un processus extensif à développement progressif. Il est probable que dès cette époque une partie de la face postérieure de la cornée était déjà tapissée d'épithélium et que par conséquent le début apparent de la complication était très postérieur au début réel. Ainsi que Fuchs l'a noté ce revêtement ne se révèle à l'examen direct par aucun trouble spécial.

Si les extrémités nerveuses de la cornée ou de l'iris souffrent dans l'hypertension, c'est probablement que les troubles circulatoires résultant de l'œdème par hypertension modifient leurs conditions de nutrition. Ne pourrait-on admettre que le revêtement épithélial de la membrane de Descemet ou de l'iris modifie dans un sens analogue les courants nutritifs qui se produisent, comme l'on sait, entre l'humeur aqueuse et le parenchyme cornéen ou irien ?

Quelle que soit l'interprétation donnée à ce symptôme d'irritation oculaire, il nous paraît important d'attirer l'attention sur ce fait qu'il peut exister en l'absence de tout signe manifeste d'hypertension et qu'il n'est pas forcément en rapport avec une végétation épithéliale apparente de la chambre antérieure. Lorsque cette végétation affecte la forme circonscrite du kyste irien épithélial, cette irritation oculaire ne se produit pas nécessairement ; elle ne survient que lorsque ce kyste remplit la chambre antérieure.

On comprend l'intérêt que nous pourrions attacher à l'apparition de ces symptômes irritatifs dans un œil antérieurement blessé ou opéré et en l'absence de toute modification objective

du segment antérieur, s'ils étaient reconnus comme une conséquence de la végétation épithéliale sur la membrane de Descemet. C'est là un point sur lequel de nouveaux cas et de nouvelles recherches histologiques pourraient peut-être nous éclairer.

La seconde phase de l'affection est souvent caractérisée par une modification du contenu de la chambre antérieure. C'est le plus habituellement l'apparition d'un ou plusieurs *kystes de l'iris* ; chez notre petite malade les *deux vastes kystes de la chambre antérieure,* qui apparurent huit mois environ après le début des phénomènes irritatifs remplissaient la totalité de cette cavité. Leur constatation a été faite trois mois après la première intervention, mais la petite malade n'ayant pas été observée dans l'intervalle, il n'est pas possible de fixer l'époque exacte de leur début.

L'examen histologique de ces kystes a montré leur structure épithéliale. Ces kystes ne sont que la conséquence de la continuation du processus de prolifération épithéliale intra-oculaire. Après une accalmie temporaire, les symptômes irritatifs reparurent avec autant d'intensité qu'auparavant.

La troisième phase est caractérisée par une plus grande intensité des symptômes d'irritation oculaire et par le développement d'*une hypertonie manifeste.*

Les phénomènes glaucomateux secondaires ne paraissent pas avoir évolué d'une manière aiguë dans les quelques observations où l'énucléation n'a pas été pratiquée avant leur apparition.

Chez notre petite malade, nous avons vu l'hypertonie apparaître alors que le cristallin luxé en avant venait se mettre en contact avec la face postérieure de la cornée.

Nous ne voudrions nullement laisser entendre que cette évolution schématique en trois phases soit absolument constante. Des conditions variées peuvent modifier l'évolution des lésions et donner à la symptomatologie une physionomie particulière.

La seconde observation que nous avons relatée en est un exemple des plus typiques en même temps qu'exceptionnel.

Si ce deuxième fait présente un intérêt spécial par suite du développement kystique au devant de la cornée, nous le con-

sidérons comme moins important au point de vue de l'évolution clinique en raison des lacunes de l'observation.

Bien que nous n'ayons pas pu avoir de renseignements précis sur l'acte opératoire pratiqué en 1891, il nous est possible de reconstituer les différents incidents qui se sont produits et qui ont entraîné cette curieuse et tardive complication.

L'incision cornéenne de siège temporal s'est compliquée de pincement de l'iris dans la plaie ; celle-ci ne s'est cicatrisée qu'imparfaitement puisque nous trouvons aujourd'hui encore le trajet fistuleux qui établit la communication entre le kyste précornéen et la chambre antérieure.

L'extraction du cristallin a été incomplète et les masses cristalliniennes que nous retrouvons encore en arrière du plan irien indiquent nettement l'insuccès partiel de la tentative d'extraction. L'inocclusion de la plaie cornéenne a favorisé l'invasion épithéliale de la chambre antérieure. Le revêtement épithélial de la chambre antérieure et du kyste précornéen est des plus typiques. On le poursuit aisément dans toute son étendue. Partout, il se présente sous la forme de plusieurs couches de cellules à noyau et à protoplasma assez volumineux.

La région des procès ciliaires et du muscle ciliaire ne présente aucun signe de réaction inflammatoire. L'ablation du segment antérieur a suffi pour mettre fin aux symptômes gênants ; elle nous a permis en outre d'obtenir une excellente prothèse.

Ce qui est tout à fait particulier dans ce dernier cas, c'est le prolongement en bissac du kyste de la chambre antérieure. Il nous prouve que l'assimilation de cette invasion épithéliale de la chambre antérieure à un kyste est exacte et qu'en plus de leur extension dans l'intérieur du globe, ces kystes peuvent donner lieu à des prolongements extraoculaires susceptible d'atteindre un volume assez considérable.

Nous n'avons pas trouvé de faits analogues. Dans l'observation de kyste en bissac rapportée par Critchett, les deux cavités kystiques communicantes siégeaient toutes deux en arrière de la cornée.

Pathogénie.

Envisageons maintenant la pathogénie de ces inclusions épi-

théliales qui ont fait l'objet de recherches expérimentales ou anatomo-pathologiques.

On peut distinguer avec Meller trois types de kystes de l'iris:

1° Les vrais kystes de l'iris qui sont entièrement compris dans le tissu de l'iris.

2° Les kystes de l'iris et de la chambre antérieure qui ne sont que partiellement compris dans le parenchyme irien.

3° Les kystes de la chambre antérieure dans lesquels l'iris ne constitue qu'une partie de leur paroi ainsi que les autres organes qui limitent la chambre antérieure.

Nos faits rentrent dans cette dernière catégorie de kystes ou plus exactement d'inclusions épithéliales dont Stœlting a établi le mécanisme d'invasion épithéliale par la cicatrice pour les kystes consécutifs à une plaie pénétrante traumatique. La première de nos observations vient à l'appui de son interprétation.

Meller a confirmé par quelques faits typiques d'invasion épithéliale consécutive à des plaies opératoires la démonstration de Stœlting. Quelle est, en dehors de la plaie pénétrante, la condition pathogénique nécessaire à l'invagination épithéliale ? Il semble qu'une absence d'accolement immédiat des lèvres de la plaie cornéenne soit indispensable. L'enclavement d'un lambeau de capsule cristallinienne, d'une pointe d'iris paraît être la condition favorisante la plus importante. Nous retrouvons ces conditions réalisées dans certains cas de Meller.

Il est assez intéressant d'étudier le contenu des kystes épithéliaux. Meller décrit dans les amas de cellules qui occupent la cavité de l'inclusion épithéliale des cellules particulières à protoplasme plus clair, à noyau plus volumineux qu'il considère comme des coccidies. Nous avons retrouvé des formations analogues dans l'un des kystes de la chambre antérieure ; elles communiquent même au tissu un aspect assez particulier qui fait penser à certaines figures rencontrées dans les épithéliomas cutanés. Nous aurions tendance à les considérer non comme des inclusions parasitaires mais comme de simples cellules en dégénérescence hydropique.

Traitement.

La prophylaxie de cette complication paraît reposer sur la bonne coaptation des lèvres de la plaie et l'absence d'inclusion de l'iris ou de la capsule. Ces conditions sont parfois difficiles, à réaliser lorsqu'on est en présence d'une plaie pénétrante accidentelle.

Le traitement de la complication proprement dite est purement chirurgical. Il consistera dans la résection du segment antérieur de l'œil.

L'ablation des kystes ne donne, ainsi que nous l'avons vu, qu'un résultat temporaire. D'autre part, il ne semble pas que l'invasion épithéliale puisse franchir la barrière capsulo-zonulaire et que le sacrifice de la totalité du globe soit nécessaire ; c'est à cette opération qu'on a eu recours dans presque tous les cas, et nous avons dû nous-mêmes nous y résigner dans notre observation I.

Fixés sur l'origine des troubles, sur la végétation épithéliale de la chambre antérieure par l'examen histologique des parois des kystes intraoculaires, nous devions nous résoudre à une intervention suffisante pour enrayer définitivement cette prolifération et les troubles gênants auxquels elle donnait lieu.

Nous penchions pour l'ablation du segment antérieur en raison de la possibilité d'une prothèse meilleure ; nous pensions que dans des cas de cet ordre les dangers d'ophtalmie sympathique sont sûrement inexistants, à la condition bien entendu que l'intervention sur le globle n'apporte pas l'infection ciliaire susceptible de se transmettre à l'autre œil. Un confrère consulté avait préconisé l'ablation complète et, en raison de la crainte qu'avaient les parents de la possibilité de pareils accidents, nous ne crûmes pas devoir nous opposer à cette suppression radicale qui avait l'incontestable avantage de mettre fin en quelques jours à cette longue période de photophobie, de larmoiement et de réclusion dans l'obscurité.

L'examen que nous avons pu faire de la totalité du globe en nous montrant la limitation de l'invasion épithéliale à la chambre antérieure et l'absence de toute infiltration de la choriorétine nous permet d'affirmer que l'ablation du segment antérieur aurait pu suffire et que le danger d'ophtalmie sympathique n'existait sûrement pas.

Nous avons cherché à nous renseigner sur la réalité de cette complication sympathique dans les cas observés de végétation épithéliale intraoculaire. Quelques auteurs parlent de phénomènes sympathiques, mais il ne faut pas perdre de vue que leurs observations remontent à une époque où l'on n'établissait aucune distinction (si ce n'est une distinction de degré) entre l'ophtalmie et l'irritation sympathique. Il est certain que l'œil droit de notre petite malade avait une photophobie assez marquée mais à aucun moment nous n'avons vu de réaction irienne, ciliaire ou choroïdienne. La disparition immédiate de cette sensibilité après l'ablation de l'œil malade montre bien d'ailleurs qu'il ne s'agissait pas d'ophtalmie sympathique.

Dans l'une des observations de Stœlting, l'auteur parle nettement d'irritation sympathique. Dans l'observation de Hosch les renseignements cliniques ne sont pas suffisants pour que l'on puisse en déduire qu'il s'agissait d'ophtalmie ou d'irritation sympathique.

Nous savons aujourd'hui que dans l'ophtalmie sympathique l'uvée présente toujours des lésions manifestes, essentiellement caractérisées par une infiltration de lymphocytes. Ces lésions se retrouvent dans l'œil sympathisant comme dans l'œil sympathisé. Nous n'avons rien constaté de semblable dans l'œil de notre malade et nous croyons pouvoir affirmer que l'ophtalmie sympathique ne se serait développée que si l'une des interventions avait été suivie de l'infection oculaire spéciale qui donne lieu aux accidents sympathiques.

A ce point de vue, le résultat obtenu chez notre deuxième malade est suffisamment éloquent. L'ablation du segment antérieur seul a suffi pour mettre fin à toute complication et l'excellent moignon qui subsiste rend la prothèse parfaite.

Conclusions.

1° La complication tardive des plaies pénétrantes traumatiques ou opératoires qui se traduit anatomiquement par la pénétration le long de la plaie, de l'épithélium cornéen dans la chambre antérieure, peut ne se révéler au début par aucun symptôme objectif ainsi que l'a signalé Fuchs.

2° Les symptômes irritatifs, photophobie et larmoiement avec injection épisclérale, accompagnent fréquemment l'évolution

de cette pénétration épithéliale et ne sont pas forcément liés à l'hypertonie. Cette hypertonie peut survenir d'ailleurs secondairement à l'invasion épithéliale.

3° Il ne faut pas confondre ces symptômes irritatifs avec ou sans lésions apparentes dans la chambre antérieure (kystes de l'iris) avec les symptômes irritatifs liés à l'iritis ou l'irido-cyclite sympathisante. L'absence de lésions inflammatoires du côté de l'iris et de la face postérieure de la cornée, la longue période écoulée entre le traumatisme et l'apparition des troubles (en moyenne 8 à 12 mois au minimum) permettront d'en soupçonner la nature.

4° Le diagnostic d'envahissement épithélial établi, on pourra se contenter de la résection du segment antérieur du globe, fait cela va sans dire dans les conditions d'asepsie nécessaires.

BIBLIOGRAPHIE CONSULTÉE

Chevallereau. — Kystes de l'iris consécutifs à une extraction de cataracte. *Bulletin de la Soc. d'Opht. de Paris*, 1892, p. 95.

Critchett. — Hour Glass cyst of Iris following a wound. *Royal London Ophtalm. Hosp. Reports*, 1879, vol. IX, p. 53.

Elschnig. — Epithelauskleidung der Vorder und Hinterkammer als Ursache vou Glaukom nach Staaroperation. *Klin. Monatsbl. f. Augenh.*, 1903, p. 247.

W. Fruchte. — Ueber Epithelimplantation in die Linse. *Klin. Monatsbl. f. Augenheilk.*, 1906. Nouvelle série, 2e vol., p. 246.

R. Greeff. — Die pathologische Anatomie des Auges. Berlin, 1902-1906.

R. Greeff. — Zur Kentniss der intraocularen Cysten. *Arch. f. Augenheilk.*, vol. XXV.

Guaita. — Prolifération de l'endothélium cornéen sur l'iris et le champ pupillaire après l'extraction de la cataracte. *Bull. et Mém. de la Société d'ophtalmologie de Paris*, 1892, octobre. *Annali di Ottalmologia*, vol. X.

Hosch. — Beitrag zur Lehre von den serösen Iriscysten. *Klin. Monatsbl. f. Augenheilk.*, 1874, vol. 12, p. 119.

Hulke. — *Ophtalmic Hosp. Reports* et *Annales d'Oculistique*, 1869, p. 39.

Warton Jones. — *The Lancet*, 1852.

R. Kummel. — Zur Genese der Epitheleinsenkungs Zysten im Augeninnern spez. in der Iris. *Klin. Monatsbl. f. Augenheilk.*, 1907. Nouvelle série, 4e vol., p. 421.

Lagrange. — Traité des tumeurs de l'œil. Paris, 1901, vol. I, p. 250.

Masse. — Kystes, tumeurs perlées et tumeurs dermoïdes de l'iris. Rôle du traumatisme et de la greffe dans la formation de ces tumeurs. Masson, Paris, 1895.

Meller. — Ueber Epitheleinsenkung und Cystenbildung im Auge. *Von Graefe's Archiv f. Ophtalm.*, 1901, vol. LII, p. 431.

Rothmund. — Pathogénie des kystes de l'iris. *Soc. Opht. d'Heidelberg*, 1871.

Stoelting. — Die Enstehung seroeer Iriscysten. *Von Graefe's f. Archiv. Ophtalmologie*, 1885, vol. 31, 3e fasc., p. 99.

Treacher Collins. — On the pathology of intraocular cyst., *Royal London Opht. Hosp. Rep.*, vol. XIII, p. 1.

Treacher Collins and Richardson Cross. — Two cases of epithelial implantation cyst in the anterior chamber after extraction of cataract. *Transactions of the Ophtalm. Society of the United Kingdom*, 1892, vol. XII, p. 175.

Treacher Collins. — A large epithelial implantation cyst in a schrunken globe. *Transactions of the Opht. Society of the Unit. Kingdom*, 1891. vol. XI.

De Wecker. — De la dégénérescence cystoïde de l'iris. *Annales d'Oculistique*, T. 70, 1873, p. 34.

Wintersteiner. — Ueber traumatische Iriscysten. *Opht. Gesellschaft Heidelberg*, 1900.

Imp. J. Thevenot, Saint-Dizier (Haute-Marne).